ИССЛЕДОВАНИЕ ДИНАМИКИ ЗАЖИВЛЕНИЯ КОЖНЫХ РАН У КРЫС ПРИ ВОЗДЕЙСТВИИ НИЗКОИНТЕНСИВНЫМИ ЭЛЕКТРОМАГНИТНЫМИ ПОЛЯМИ ЭНДОГЕННОГО ПРОИСХОЖДЕНИЯ В ЭКСПЕРИМЕНТЕ

Н.Т. Салия

НЦССХ им. А.Н. Бакулева (г. Москва)

Dynamics of skin wounds healing in rats under the influence of low-intensity electromagnetic fields of endogenous origin in the experiment

N.T. Salia

A.N. Bakulev SCCVS (Moscow, Russia)

РЕЗЮМЕ

Работа посвящена изучению эффективности воздействия низкоинтенсивных электромагнитных полей эндогенного происхождения (эндогенной биорезонансной терапии) при заживлении послеоперационных ран в эксперименте. Проведены планиметрические, цитологические и иммуногистохимические исследования. Установлено, что биорезонансная терапия ускоряет и стимулирует процесс заживления ран, причем, как процесс эпителизации, так и процесс пролиферации клеток в области раны.

Ключевые слова: *низкоинтенсивные электромагнитные поля, биорезонансная терапия, послеоперационные раны, митотическая активность, пролиферативная активность.*

RESUME

The efficiency of use of low-intensity electromagnetic fields of endogenous origin (endogenous bioresonance therapy) was studied in experiment on the model of postoperative wound healing. Planimetric, cytological and immunohistochemical studies were conducted. We have demonstrated that bioresonance therapy accelerates and stimulates the healing process, both the process of epithelialization, and the process of cell proliferation in the wound area.

Keywords: *low-intensity electromagnetic fields, endogenous bioresonance therapy, postoperative wounds, mitotic activity, proliferative activity.*

Лечение ран различного генеза остается одной из важных проблем современной медицины. Даже после операций, отнесенных к «чистым», послеоперационный период иногда сопровождается различными осложнениями. Поэтому поиск эффективных методов, ускоряющих процессы заживления, являются актуальными в настоящее время. Существует много методов лечения послеоперационных ран [1–3]. Однако, с точки зрения современных требований к регуляции воспаления и регенерации, ни антибактериальная, ни ферментная, ни вакуумная аспирация, ни ультразвуковая кавитация, ни обработка ран пульсирующей струёй и т.д. прямого влияния на эти процессы не оказывают.

В литературе имеются данные, свидетельствующие о возможности влияния электромагнитного излучения низкой интенсивности на процессы регенерации тканей [4–5]. Так, по данным литературы [7–9] проводятся исследования, обсуждаются возможные механизмы воздействия электромагнитного излучения низкого интенсивности на биологические объекты. Раскрытие механизмов регулирования биоэнергетических процессов, происходящих в клеточных структурах организма под влиянием электромагнитного излучения низкой интенсивности, несомненно, будет способствовать разработке четких показаний для проведения соответствующей терапии при различных патологических состояниях.

В литературе имеются сообщения о влиянии воздействия низкочастотного электромагнитного поля на биологические объекты [7–11], однако отсутствуют публикации, сообщающие

о применении низкоинтенсивных электромагнитных полей эндогенного происхождения в лечении послеоперационных ран. В зарубежной литературе имеются единичные работы, посвященные изучению в эксперименте низкоинтенсивных электромагнитных полей эндогенного происхождения [12–14]. Между тем, электромагнитные поля как эндогенного, так и экзогенного происхождения играют важную роль в биологических процессах, происходящих в организме человека [15, 16].

Метод эндогенной биорезонансной терапии (БРТ) [18–20] является одним из вариантов терапии низкоинтенсивными электромагнитными полями эндогенного происхождения.

Экспериментальное обоснование применения БРТ при лечении ран и профилактике нарушений их заживления открывает новые перспективы в борьбе с нарушениями раневого процесса в раннем послеоперационном периоде, дает предпосылки к улучшению качества послеоперационного ведения больных, в том числе кардиохирургических, уменьшению вероятности возникновения послеоперационных осложнений.

ЦЕЛЬ ИССЛЕДОВАНИЯ

Оценить изменение скорости заживления ран, провести цитологические и иммуногистохимические исследования влияния эндогенной биорезонансной терапии (БРТ) на заживление ран белых крыс.

МАТЕРИАЛ И МЕТОДЫ ИССЛЕДОВАНИЯ

Экспериментальные исследования проведены на 260 половозрелых крысах весом 130–140 г. Всех животных разделили на контрольную и опытную группы. Все животные, как контрольной, так и опытной группы, содержались в одинаковых условиях. Животным обеих групп со стороны спины вырезали лоскут кожи размером 2 х 2 см. Опытной группе животных ежедневно проводили сеансы биорезонансной терапии по 4-й стратегии с осуществлением воздействия на животных при помощи устройства для магнитной терапии «петля», в течение 7 дней продолжительностью 1 час. В течение одного месяца каждый второй день после операции замеряли площадь ран в обеих группах. Полученные результаты обрабатывались с помощью компьютерных программ (CorelDraw 11 и AutoCAD-2002). Достоверность результатов оценивали по критерию Стъюдента ($p < 0,05$).

Для оценки митотического (МИ) индекса клеток кожи отбирали по 10 штук животных контрольной и опытной групп, за три часа перед умерщвлением вводили раствор колхицина интраперитонеально (1 мкг/г веса). Материал (кусочки ткани кожи из области раны) фиксировали в 4 % растворе формалина, приготовленного на Na, K-фосфатном буфере (pH 7,2–7,4). Фиксированные кусочки ткани заливали в парафин, готовили срезы толщиной в 5–7 мкм, которые затем окрашивали гематоксилин-эозином. Препараты исследовали в световом микроскопе марки «ЛОМО» (ув. 90 × 10). Митотический индекс в промиллях (‰) определяли, просчитывая на каждый случай не менее 5000 клеток. Отдельные срезы обрабатывали иммуногистохимическим методом, для чего использовали моноклонарные антитела к белку Ki67. Для оценки процесса эпителизации мы использовали антитела к специфическому маркерному белку кератиноцитов (pan Cytokeratin antibody, PCK-26, ab6401). Умерщвленнее животных проводили под эфирным наркозом. Достоверность полученных данных оценивали по критерию Стьюдента.

РЕЗУЛЬТАТЫ И ОБСУЖДЕНИЕ

Измерение поверхности кожных ран в динамике у животных, которым проводилось биорезонансное воздействие, показало, что заживление ран в этой группе начинается раньше, чем у животных контрольной группы.

Динамика процесса заживления ран у животных опытной и контрольных групп представлена на рис. 1. Как видно из представленных на рисунке данных динамика процесса заживления кожных ран контрольной и опытной групп до 13-го дня после нанесения кожных ран мало чем отличается. Но, начиная с 13-го дня, разница в размерах кожных ран опытной группы достоверно отличается от контрольной ($p < 0,05$). Процесс заживления в контрольной группе начинается с 18 дня и заканчивается 29 днем. Как известно, 15–20 сутки соответствуют третьей фазе заживления ран – фазе формирования рубца и его эпителизации [22, 23]. В опытной группе процесс заживления кожных ран полностью завершается к 23 дню после нанесения кожной раны.

Полученные результаты исследования свидетельствуют о том, что процесс заживления ран в опытной группе заканчивается в среднем за 20 ± 2,5 дня, тогда как в контрольной группе – за 26 ± 3 дня.

Полученные нами результаты гистологических исследований согласуются с результатами авторов [24] об ускорении процессов

заживления ран под воздействием электромагнитных волн миллиметрового диапазона.

На рис. 2а, 2б представлены результаты влияния БРТ на изменение МИ клеток кожи белых половозрелых крыс в динамике. Как видно из представленных на рисунке результатов исследования, всплеск митозов у животных опытной группы наблюдается уже через 24 часа после операции. Кроме того, уже к 28-му часу митотическая активность достигла пика (первый пик митотической активности) и составила почти 45 промилле ($p < 0,001$). После первого всплеска, наблюдался спад митотической активности. Второй, однако, сравнительно небольшой всплеск митозов вновь обнаруживался через трое суток после резекции участка кожи. Следует отметить, что митотическая активность клеток в области ран животных контрольной группы не менялась в течение 4 дней и составляла в среднем 10 промилле ($p < 0,001$).

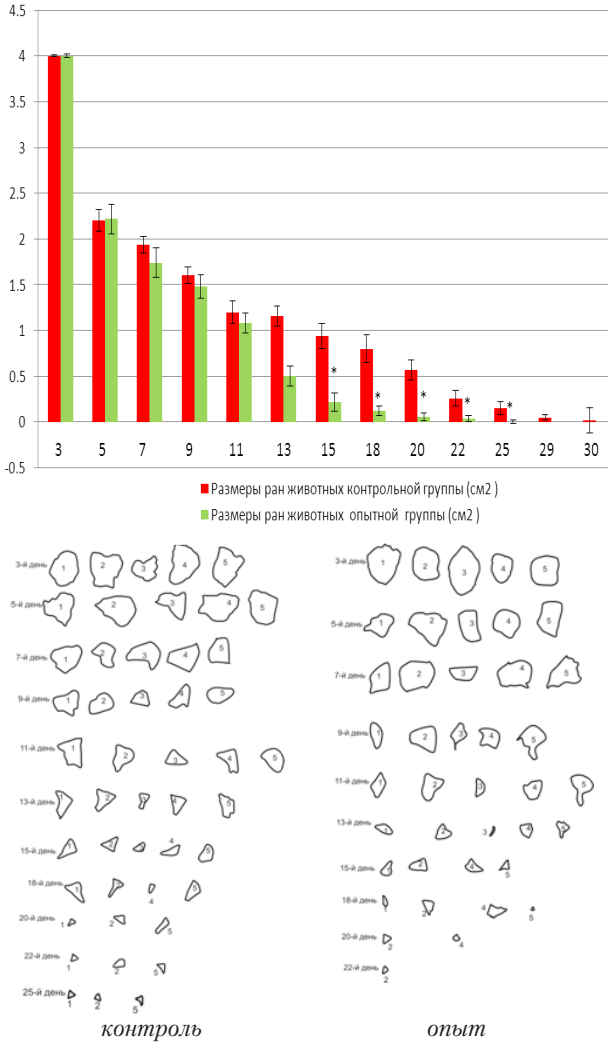

Рис. 1. Динамика изменения размеров кожных ран в результате биорезонансного воздействия. * $p < 0,05$.

Проведенная параллельно с этим оценка пролиферативной активности клеток кожи путем определения активности маркерного белка в области раны белых половозрелых крыс показала, что маркерный белок пролиферации Ki67 проявляется в интерфазной клетке только в ядре, тогда как во время митоза он обнаруживается на хромосомах. В ряде работ [25], на основании изучения локализации цитокератинов 5 и 13 прослежена динамика реэпителизации кожных ран и распределения в них маркера пролиферации антигена Ki 67, что позволило обнаружить пролиферирующие фибробласты, начиная с 1,5 суток после повреждения.

На рис. 2г представлены кривые, отражающие количество клеток, окрашенных на маркерный белок пролиферации, в динамике. Как видно из представленных на рисунке данных, количество окрашенных на маркерный белок пролиферации Ki67 клеток кожи из области ран белых половозрелых крыс опытной группы в течение первых суток достоверно превышает соответствующий показатель животных контрольной группы ($p < 0,05$).

Если сопоставить кривые, представленные на рис. 2б и 2г, которые отражают пролиферативную активность клеток в области раны, то можно увидеть, что в обоих случаях проявляются два пика соответствующие количествам окрашенных клеток к 32-му ($p < 0,001$) и 96-му часу ($p < 0,05$) и митотических клеток к 28-му и 72-му часу.

В динамике наблюдения за изменением митотического индекса клеток кожи с 4-го по 21-й день после операции (рис. 2в, 2д) было показано, что разница между показателями МИ животных контрольной и опытной групп не достоверна, из чего следует, что через десять дней после операции эффект сеансов БРТ на пролиферативную активность клеток не наблюдается ($p > 0,3$).

Аналогично митотической активности, через десять дней после операции эффект сеансов БРТ на количество Ki 67 позитивных клеток также не наблюдался (рис. 2д, 2е). Процесс заживления ран у животных мы оценивали также на срезах ткани, полученных из области раны (рис. 3). На рис. 3 представлены микрофотографии парафиновых срезов животных контрольных и опытных групп, соответственно. Согласно полученных данных, регенерация кожи в контрольной группе на 21-й день еще продолжается. Что же касается

животных опытной группы, то процесс регенерации кожи, как показано на микрофотографиях, после проведения сеансов БРТ протекает быстрее. Как видно из рис. 3а, процесс эпителизации в опытной группе на 21-й день полностью закончен, что еще раз подтверждает стимулирующее влияние БРТ на процесс заживления ран.

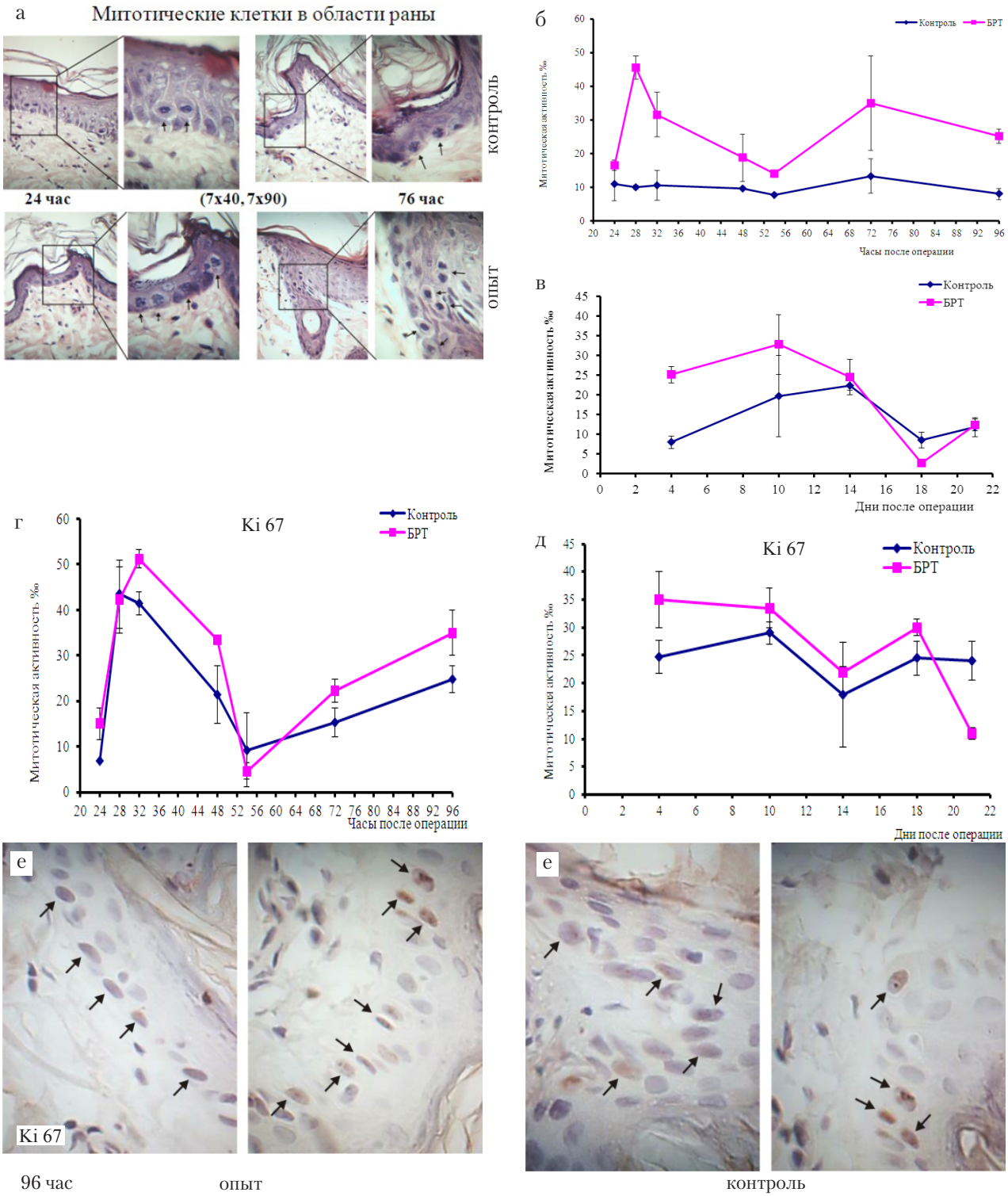

Рис. 2. Динамика процесса заживления ран в результате воздействия низкоинтенсивными электромагнитными полями эндогенного происхождения (а, б, в – динамика изменения митотического индекса (МИ) клеток кожи белых половозрелых крыс; г, д, е – динамика изменения количества окрашенных на маркерный белок пролиферации (Ki 67) клеток кожи).

Показателем успеха в лечении раны служит эпителизация раневой поверхности. Высокая скорость эпителизации ран обеспечивается тремя процессами: миграцией, делением и дифференцировкой клеток [26]. Данный процесс представляет собой ряд последовательных событий, включающих мобилизацию, миграцию, митоз и клеточную дифференциацию эпителиальных клеток. Регенерация эпителия является существенным моментом восстановления ткани, обеспечивает эффективный барьер против инвазии бактерий, необходимую функцию и внешний вид. Этот процесс включает мобилизацию базальных клеток от их прикрепления к дерме, миграцию к месту травмы, митотическую пролиферцию и замещение предшествующих клеток. Для оценки процесса эпителизации были использованы антитела к специфическому маркерному белку кератиноцитов.

Исследования показали, что клетки многослойного плоского эпителия перемещаются с краев раны, т.е. идет нормальный процесс эпителизации. Положительный эффект БРТ на процесс заживления ран, проявляется на 96 час после операции (рис. 3б). На рис. 3б хорошо виден новообразованный многослойный плоский эпителий в области раны животных опытной группы.

ВЫВОДЫ

На основании проведенных экспериментальных исследований по изучению влияния БРТ на процесс ранозаживления показано достоверное ускорение процесса заживления кожных ран в среднем на 6 дней. Выявлено стимулирующие влияние БРТ как на процесс эпителизации, так и на процесс пролиферации клеток в области раны. Установлено, что

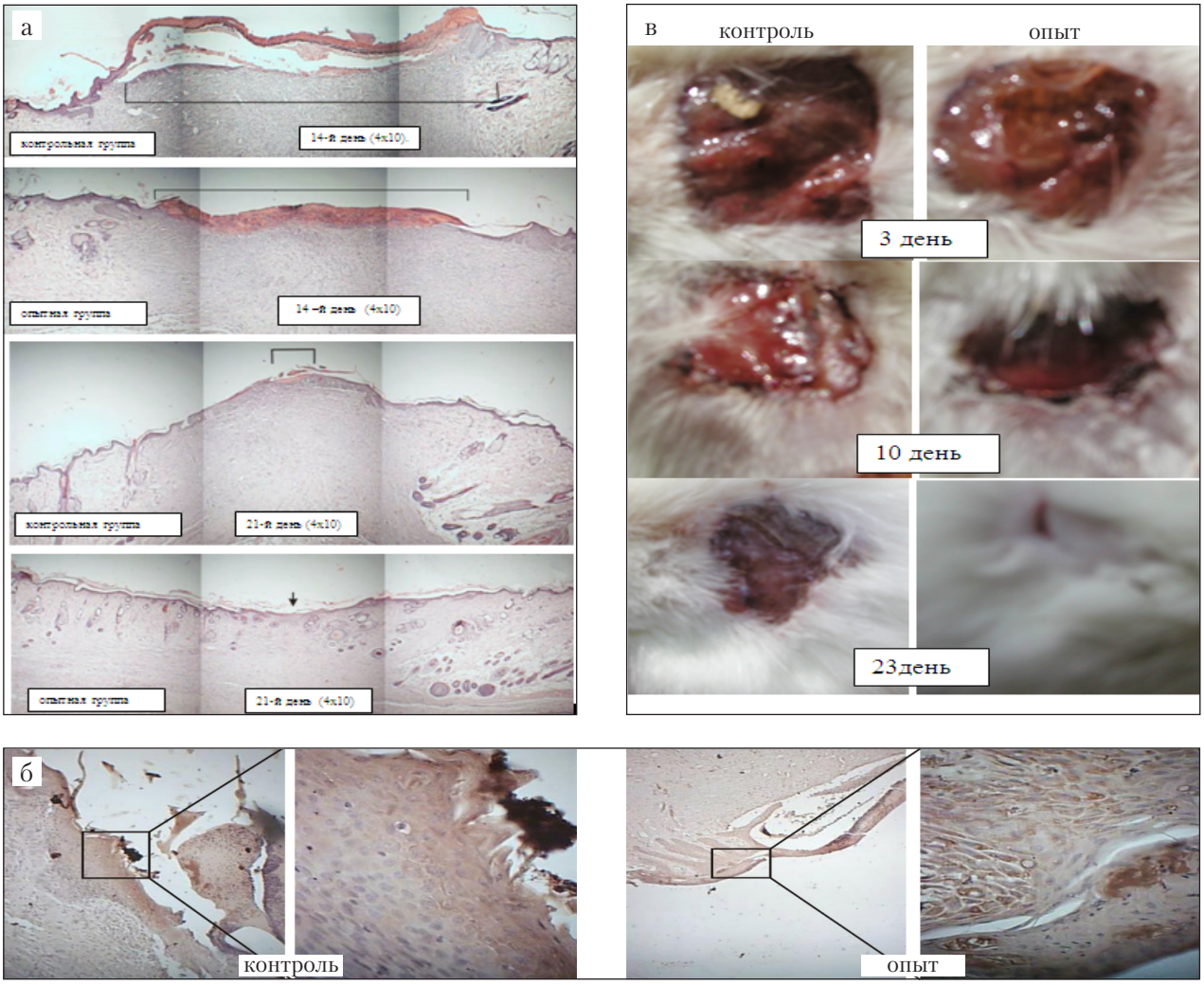

Рис. 3. Динамика заживления ран в результате биорезонансного воздействия у половозрелых белых крыс. а – микрофото парафиновых срезов раневой поверхности кожи в динамике; б – миграция эпителиоцитов в области раны; в – фотографии раневой поверхности кожи в динамике.

всплеск митозов у животных опытной группы наблюдается уже через 24 часа после операции, достигая своего пика к 28 часу и составляет почти 45 промилле.

Результаты проведенных исследований свидетельствуют о том, что биорезонансная терапия низкоинтенсивными электромагнитными полями эндогенного происхождения вызывает ускорение процессов регенерации и репарации в организме.

ЛИТЕРАТУРА

1. Konstantine C. Balakatounis and Antonios G. Angoulesc. Low-intensity Electrical Stimulation in Wound Healing: Review of the Efficacy of Externally Applied Currents Resembling the Current of Injury // Open Access Journal of Plastic Surgery. Committed to the free exchange of knowledge in a global community. – 2008. – V.8. Published May, 16.

2. Luther C. Kloth, PT. Electrical Stimulation for Wound Healing: A Review of Evidence From In Vitro Studies, Animal Experiments, and Clinical Trials // LOWER EXTREMITY WOUNDS- 2005. –v.4 (1). – P. 23–44.

3. Naomi M Shupak. Therapeutic Uses of Pulsed Magnetic- Field Exposure // A Review. The Radio Science Bulletin. – 2003. – No 307.

4. Гассанов Л.Г., Земсков В.С., Ковальчук А.И. и др. Воздействие низкоинтенсивного электромагнитного излучения на течение раневого процесса // Электронная промышленность. – 1988. – Вып. 8. – С. 20–22.

5. Поляков А.И., Петренко Ю.М., Зубков Б.А., Балакирева Л.З. Стимулирующее действие миллиметрового излучения низкой интенсивности на раневой процесс // МИС РТ. – 1999. – № 8. – С. 9.

6. Трибрат Н.С., Чуян Е.Н., Раваева М.Ю. Влияние электромагнитных излучений различного диапазона на процессы микроциркуляции. Ученые записки Таврического национального университета им. В.И. Вернадского Серия «Биология, химия». – Том 22 (61). – 2009. – № 4. – С. 182–201.

7. Бинги В.Н., Рубин А.Б. Фундаментальная проблема магнитобиологии. Биомедицинские технологии и радиоэлектроника (2-4):63-76, 2007.

8. Shahin Ahmadian, Saeed Rezaei Zarchiand Bahram Bolouri. The Effects of Extremely Low Frequency Pulsed Electromagnetic Field on Collagen Synthesis of Rat Skin // Biochemical and Histoligical Approach. Iranian Biomedical Journal. – January, 2006. – 10 (1). – P. 33–38.

9. Bassett C.A.L. Low Energy Pulsing Electromagnetic Fields Modify Biomedical Processes // Bio Essays Vol. 6, No. 1 CHALLENGES.

10. Morell F. Die MORA-Therapie – Therapie mit korpereigenen Schwingungen // Friesenheim, Med-Tronic, 1978.

11. Morell F. MORA-Therapie, Patienteneigene und Farblichtschwingungen Konzeptund Praxis. – Heidelberg: KarlF. Haug-Verlag, 1987.

12. Fedorowski A., Steciwko A., Rabczynski J. Influence of low-frequency electromagnetic field, on growth of endogenous Morris hepatoma and its metastatic ability // Med Sci Monit – 1998. – № 4(5). – P.765–773.

13. Fedorowski A., Steciwko J. Rabczynski. Serum cathepsin B activity during regression of Morris hepatoma 5123 D.A. // Med Sci Monit. – 2004. – № 10(5). – P. 144–150.

14. Fedorowski A., Steciwko. J. RabczynskiInfluence of low-frequency electromagnetic field generated by transformation of endogenous Morris hepatoma field on its growth and metastatic ability (I). // J. Med ScMonit. – 1997. – № 3(3). – P. 336–341.

15. Min Zhao Electrical fields in wound healing—An overriding signal that directs cell migration Seminars in Cell & Developmental Biology 20 (2009) 674–682.

16. Aihua Guo1,2, Bing Song1,3, Brian Reid1,3, Yu Gu1,3, John V. Forrester1, Colin A.B. Jahoda2 and Min Zhao Effects of Physiological Electric Fields on Migration of Human Dermal Fibroblasts // Journal of Investigative Dermatology (2010) 130, 2320–2327.

17. Funk R.H.W. et al. Electromagnetic effects – From cell biology to medicine // Progress in Histochemistry and Cytochemistry 43 (2009) 177–264.

18. Готовский М.Ю., Перов Ю.Ф., Чернецова Л.В. Биорезонансная терапия. 2-е изд. Перераб. идоп.– М.: ИМЕДИС, 2010.

19. Brugemann H. Bioresonanztherapie. Grundlagen und Praxis der weiterentwickelten Therapie mit patienteneigenen Schwingungen nach Morell // Erfahrungsheilkunde. – 1989. – Bd.38, H.3a. – S.162–167.

20. Brugemann H. Bioresonanztherapie. Grundlagen und Praxis der weiterentwickelten Therapie mit patienteneigenen Schwingungen nach Dr. Morell. Therapieder Zukunft // Ibid. –1991. – Bd. 40, H.10. – S.674–677.

21. Самохин А.В., Ю.В. Готовский. Электропунктурная диагностика и терапия по методу Р. Фолля // 5-е стереотипное издание. – М.: ИМЕДИС, 2007.

22. Серов В.В., Шехтер А.Б. Соединительная ткань. – М.: Медицина, 1981. – 312 с.

23. Николаев А.Б., Шахтмейстер Л.Я., Шахтер А.Б. Экспериментально-клинические аспекты репаративных процессов и методы их стимулирования. – М.: ММИ им. Сеченова, 1977. – С. 161 – 167.

24. Бессонов А.Е., Чемерис Н.К., Гапеев А.Б., Шибаев Н.В., Садовников В.Б., Лушников К.В., Медведев Н.И., Шумилина Ю.В. Репаративная регенерация тканей под действием электромагнитных волн миллиметрового, инфракрасного и части видимого диапазонов, генерируемых терапевтическим аппаратом «МИНИТАГ». http://infomedcenter.ru/doc/nauka/1.htm

25. Харин Г.М., Челышев Ю.А., Джорджикия Т.Р., Ситкина К.В., Шакирова А.З. Иммуногистохимический анализ динамики заживления кожных ран. Альманах судебной медицины 2003 №2. http://www.medline.ru/monograf/sudmed/index2.shtml#contents

26. Липатов В.А. Патогенез раневого процесса и подходы к лечению гнойных ран. http://www.medicus.ru/surgery/spec/?cont=article&art.

Адрес автора

К.м.н. Салия Н.Т.
НЦССХ им. А.Н. Бакулева (г. Москва)
natsalia@mail.ru